FACULTÉ DE MÉDECINE DE PARIS

Année 1921

THÈSE

N° 297

POUR LE

DOCTORAT EN MÉDECINE

Présentée et soutenue publiquement

PAR

Arsène ALLAIN

Né à Avranches, le 13 Décembre 1891

Un Cas

de

Section partielle de la Moelle cervicale

Président : M. BALTHAZARD, *Professeur*

ANGERS
SOCIÉTÉ FRANÇAISE D'IMPRIMERIE ET DE PUBLICITÉ
26-28, BOULEVARD DU CHATEAU, 26-28
PARIS
74, RUE SAUSSURE (XVIIe)

1921

FACULTÉ DE MÉDECINE DE PARIS

Le Doyen : M. ROGER — Assesseur : M. POUCHET

Professeurs	MM.
Anatomie	NICOLAS.
Anatomie médico-chirurgicale	CUNEO.
Physiologie	Ch. RICHET.
Physique médicale	André BROCA.
Chimie organique et Chimie générale	DESGREZ.
Bactériologie	BEZANÇON.
Parasitologie et Histoire naturelle médicale	BRUMPT.
Pathologie et Thérapeutique générales	Marcel LABBÉ.
Pathologie médicale	RENON.
Pathologie chirurgicale	LECENE.
Anatomie pathologique	LETULLE.
Histologie	PRENANT.
Opérations et appareils	DUVAL.
Pharmacologieet matière médicale	POUCHET.
Thérapeutique	CARNOT.
Hygiène	BERNARD.
Médecine légale	BALTHAZARD.
Histoire de la médecine et de la chirurgie	MENETRIER.
Pathologie expérimentale et comparée	ROGER.
Clinique médicale	ACHARD. WIDAL. GILBERT. CHAUFFARD.
Hygiène et clinique de la première enfance	MARFAN.
Clinique des maladies des enfants	NOBECOURT.
Clinique des maladies mentales et des maladies de l'encéphale	DUPRE.
Clinique des maladies cutanées et syphilitiques	JEANSELME.
Clinique des maladies du système nerveux	P. MARIE.
Clinique des maladies contagieuses	TEISSIER.
Clinique chirurgicale	DELBET. GOSSET. LEJARS. HARTMANN.
Clinique ophtalmologique	DE LAPERSONNE.
Clinique des maladies des voies urinaires	LEGUEU.
Clinique d'accouchements	BAR. COUVELAIRE. BRINDEAU.
Clinique gynécologique	J. E. FAURE.
Clinique chirurgicale infantile	Aug. BROCA.
Clinique thérapeutique	VAQUEZ.
Clinique d'Oto-rhino-laryngologie	SEBILEAU.

Agrégés en exercice

MM.

ABRAMI.
ALGLAVE.
BASSET.
BAUDOUIN.
BLANCHETIÈRE.
BRANCA.
CAMUS.
CHIRAY.
CHAMPY.
CHEVASSU.
CLERC.
DESMAREST.
DEBRE.
DUVOIR.
FIESSINGER.
GARNIER.
GOUGEROT.
GREGOIRE.
GUILLEMINOT.
GUENIOT.
GUILLAIN.
HEITZ-BOYER.
JOYEUX.
LABBE Henri.
LAIGNEL-LAVASTINE.
LANGLOIS.
LARDENNOIS.
LEMIERRE.
LEQUEUX.
LEREBOULLET.
LERI.
Le LORIER.
LEVY-SOLAL.
MATHIEU.
METZGER.
MOCQUOT.
MULON.
OKINCZYC.
PHILIBERT.
RATHERY.
RETTERER.
RIBIERRE.
RICHAUD.
ROUSSY.
ROUVIERE.
SCHWARTZ, A.
TANON.
TERRIEN.
TIFFENEAU.
VILLARET.

Par délibération en date du 9 décembre 1798, l'Ecole a arrêté que les opinions émises dans les dissertations qui lui seront présentées, doivent être considérées comme propres à leurs auteurs et qu'elle n'entend leur donner aucune approbation ni improbation.

A MON PÉRE ET A MA MÈRE

Bien faible témoignage d'affection et de reconnaissance.

A MA FEMME

A MA SŒUR ET A MON BEAU-FRÈRE LE Dr LÉON FERRON

A TOUS MES PARENTS ET AMIS

A MES MAITRES DE L'ÉCOLE D'ANGERS

A MON PRÉSIDENT DE THÈSE

MONSIEUR LE PROFESSEUR BALTHAZARD

PROFESSEUR DE MÉDECINE LÉGALE

Les intentions modestes du travail que nous présentons, ne nous permettent pas de faire entrer dans un cadre si étroit une étude détaillée des sections complètes ou partielles de la moelle dans un de ses segments.

Nous avons voulu seulement consacrer ces lignes à la relation d'un cas de section partielle de la moelle au niveau de la 5e vertèbre cervicale, que nous avons pu observer à l'hôpital d'Angers, dans le service de M. le docteur Brin, cas qui s'est présenté dans des circonstances un peu particulières, soulevant des considérations médico-légales vite éclairées par M. le docteur Turlais, auquel nous sommes heureux de présenter ici nos plus vifs remerciements pour les conseils avertis qu'il a bien voulu nous donner.

Nous prions M. le professeur Balthazard d'agréer nos remerciements sincères pour le grand honneur qu'il nous a fait en voulant bien accepter la présidence de notre thèse.

Au moment où notre vie d'étudiant touche à sa fin, nous tenons à adresser à tous ceux qui ont contribué à notre éducation l'hommage de notre profonde reconnaissance.

Le 28 mai 1920, était amené à l'hôpital d'Angers un homme qui, victime d'une agression, venait d'être atteint de coups de couteau à la face et à la région occipitale. Les plaies qu'il portait paraissaient peu graves, et quelques jours plus tard, elles étaient en effet guéries. Mais le malade restait immobilisé dans son lit, le côté gauche complètement paralysé. Cet état général offrait avec la bénignité apparente de ses blessures un contraste qui surprenait d'abord et pouvait quelque peu dérouter l'observateur.

C'est dans ces conditions que M. le docteur Turlais était appelé à formuler un rapport médico-légal sur l'état du blessé, les lésions dont celui-ci était atteint, leur nature, leur qualité, leur durée, les conséquences qu'elles paraissaient devoir entraîner. Nous ne pouvons mieux faire que de reproduire intégralement ce rapport médico-légal qui renferme un exposé détaillé et précis des divers symptômes relevés, qui nous montre les étapes du diagnostic, et relate les examens successifs du malade jusqu'à sa sortie de l'hôpital le 10 juillet 1920.

Nous le ferons suivre d'un compte rendu des divers examens du malade que nous avons pu faire, à quatre reprises, après sa sortie de l'hôpital.

Pour comparaison, nous reproduirons quelques observations pouvant se rapprocher de notre cas et nous rechercherons l'opinion des divers auteurs sur ces lésions.

Nous verrons ensuite les particularités du cas que nous étudions, dans ses symptômes et dans son évolution.

RAPPORT MÉDICO-LÉGAL

Nous soussigné, C. Turlais.....

.....

...avons rempli notre mission et après plusieurs examens répétés à des intervalles de huit et quinze jours, nous avons pu consigner dans ce rapport les diverses observations faites.

A notre première visite, nous trouvons C... couché dans son lit, immobilisé bien plus par la paralysie dont il est atteint que par les blessures qu'il porte à la face et à la nuque. Celles-ci peuvent être considérées comme déjà guéries. Le 28 mai, elles nous apparaissent tout à fait cicatrisées, les cicatrices sont superficielles, non douloureuses, non enflammées. Deux méritent l'attention, l'une située à gauche de la région maxillaire inférieure (angle de la mâchoire gauche), longue de 4 cm., linéaire, l'autre à la région occipitale de même aspect, un peu plus longue que la première et à gauche de la ligne médiane. Elles ont toutes deux été traitées dans le service de M. le Docteur Brin et ne laissent qu'une trace sans importance fonctionnelle.

En contraste avec ces conséquences bénignes des blessures reçues par C.., apparaît son impotence des membres supérieur et inférieur gauches. Le bras, l'avant-bras et la main gauches sont étendus sur le lit, le long du tronc, complètement immobiles. Le blessé peut faire tout effort pour les remuer, il n'arrive pas à changer de place ce

membre paralysé. Il se lève avec peine, il tient mal debout, il doit être maintenu par deux infirmiers pour faire un pas dans la salle : c'est que le membre inférieur gauche est aussi atteint dans ses fonctions motrices; il ne peut plus tenir le malade dans la position debout; il fléchit sous son poids; la marche est impraticable : il existe une paralysie du membre inférieur comme du membre supérieur. Pourtant elle est moins complète que celle-ci : le sujet peut détacher le talon du plan du lit, fléchir la jambe sur la cuisse; mais tous ces mouvements s'exécutent avec peine.

La sensibilité est en partie conservée aux membres inférieur et supérieur. Le blessé sent la main qui le touche, mais si l'on irrite par la pression ou la piqûre un peu fortement la peau, on cause une douleur dont il se plaint aussitôt; même réaction si on cherche à mobiliser un peu vite les articulations, à exécuter des mouvements rapides de pronation et de supination.

Les réflexes sont abolis au membre supérieur; il n'y a plus de réflexe radio-fléchisseur, ni radio-pronateur. La percussion du triceps extenseur au coude ne donne rien.

Au genou, au contraire, le tendon rotulien réagit ainsi que le tendon d'Achille.

Il existe donc une hémiplégie motrice, avec sensibilité douloureuse au membre supérieur.

A première vue cette hémiplégie paraît s'étendre à la face, car il existe une dyssymétrie faciale évidente, et l'on s'est demandé déjà si le malade n'est pas atteint d'une hémiplégie à type cérébral. En effet, l'œil gauche paraît plus petit que l'œil droit; la fente palpébrale paraît rétrécie, la pupille plus petite que celle du côté opposé. la narine gauche est même légèrement aplatie ainsi que la face du même côté.

Cet ensemble de symptômes survenant après des plaies superficielles rapidement guéries, a produit un certain embarras dans l'explication de leur cause.

On a recherché la réaction de dégénérescence des muscles. Elle a été négative. On a radiographié les articulations pour savoir leur intégrité : aucun renseignement n'a été tiré de ces examens.

A la vérité, il importe de décider tout d'abord si cet homme est atteint d'une hémiplégie tenant à une lésion de ses centres nerveux, ou à un trouble fonctionnel tenant à l'émotion ressentie pendant l'agression; car c'est bien a ce moment que remonte la paralysie : toute la journée de l'accident, C., a travaillé; au moment où il a reçu les coups, il marchait et agitait son bras gauche; quelques instants plus tard, à la salle d'opération où l'on panse les plaies, le bras est flasque.

L'examen objectif que nous venons de relater porte déjà en lui-même des caractères d'organicité de la lésion : les réflexes sont abolis au membres supérieur, il y a du myosis la joue est aplatie, voilà des symptômes qui ne sont pas liés seulement à un trouble fonctionnel. Il est vrai que le membre inférieur réagit bien, que nous n'avons pas trouvé de signes d'altération du faisceau moteur en excitant la plante du pied : le gros orteil reste immobile au cours de cette excitation bien que les quatre autres doigts fassent de l'extension et se mettent un peu en éventail. Un examen superficiel laisserait donc croire que la paralysie est exclusivement brachiale.

Mettons le sujet en position ventrale, faisons fléchir les deux jambes sur les cuisses à angle droit. Immédiatement pendant que la jambe droite reste verticale, immobile, la jambe gauche se met à osciller dans un véritable mouvement pendulaire d'avant en arrière et d'arrière en avant, mouvement ample, large, véritable démonstration pour les assistants. Quand le blessé doit poser de nouveau ses pieds sur le plan du lit, laissant cette attitude de jambe fléchie, la jambe gauche tombe pour ainsi dire lourdement sur le lit, tandis que la droite y est portée par un effort continu et progressif bien en rapport avec le but à atteindre. Ces

signes nous permettent de conclure que le malade porte une lésion des centres nerveux. Mais où est-elle ?

L'aspect de la face laisserait penser que l'hémiplégie est totale et que le cerveau est le siège de la lésion.

Mais la face au contraire offre un aspect caractéristique qui va aiguiller nos investigations.

Il n'y a pas de paralysie faciale mais asymétrie. La fente palpébrale gauche est plus petite que la droite, la face est un peu aplatie, mais les commissures labiales ne sont pas modifiées; le peaucier à gauche se contracte moins bien qu'à droite, mis il se contracte parfaitement dans un effort vigoureux; par ailleurs le pharynx n'offre aucune anomalie et surtout nous notons un myosis révélateur.

On sait que dans les types paralytiques tels que celui que nous observons, les lésions de la région cervicale inférieure donnent cette manifestation qui en est pour ainsi dire la signature. La face, le myosis, loin d'égarer le diagnostic nous amène à la lésion. Nous suspectons une plaie de la moelle épinière à la partie inférieure de la région cervicale.

Bien qu'à ce niveau il n'y ait aucune blessure apparente, nous émettons l'opinion que dans la rixe un traumatisme a pu atteindre le blessé à ce niveau. Nous demandons donc de radiographier le sujet en ce point.

L'épreuve nous est communiquée le lendemain par M. le docteur Sarrazin.

Au niveau de la 5e vertèbre cervicale, il existe un corps étranger, probablement métallique, peut-être une lame de couteau qui a traversé le canal médullaire et paraît implanté dans le corps vertébral. La projection, sur la plaque, de cette lame est d'environ deux centimètres.

La ponction lombaire pratiquée le même jour dénote seulement la présence de globules sanguins dans le liquide céphalo-rachidien sans réaction méningée.

Le diagnostic est donc posé : plaie de la moelle par ins-

trument piquant et tranchant. Il comporte l'extirpation du corps étranger.

Elle est pratiquée par M. le docteur Brin, le 4 juin. L'extrémité d'une lame de couteau est extraite, elle est déposée au tribunal.

Il importait de connaître les suites opératoires pour apprécier les conséquences de la blessure.

Le 6 juillet la situation est la suivante. C.... se promène dans la salle, toute la journée il est debout, allant et venant; sa démarche n'est cependant pas normale : le membre inférieur gauche n'a pas la souplesse du côté opposé, il est raide, le blessé marche en fauchant, projetant son pied en avant sans fléchir la jambe, mais en l'écartant du plan médian. La face n'a plus la tristesse du début, tristesse due à son asymétrie. Celle-ci s'est beaucoup atténuée. La joue gauche a retrouvé son modelé.

Si bien que C... n'a plus l'air de présenter d'autre paralysie que la paralysie brachiale. Son bras est maintenu dans une écharpe, car il reste tout à fait impotent, il fait bien quelques mouvements des doigts, mais l'extrémité digitale ne touche pas encore la paume; il fléchit un peu l'avant-bras sur le bras, mais l'écartement du bras du tronc est nul. Les doigts s'écartent très légèrement les uns des autres, comme le fait le pouce des autres doigts, mais dans l'ensemble, le membre supérieur reste ballant le long du corps.

Son aspect extérieur indique la gravité des troubles qui causent son impotence; les muscles de l'épaule sont atrophiés, deltoïde, sus-épineux et sous-épineux, si bien que les os qui les recouvrent viennent désormais apparaître dans leurs saillies ou dans leurs bords; l'épaule gauche devient osseuse quand la droite reste charnue.

Si l'atrophie est moins manifeste à l'avant-bras et à la main déjà la couleur de la peau s'est modifiée, la région de l'extension est plus brune que celle du côté opposé et la face palmaire de la main offre un aspect lisse et humide.

Les doigts tendent à rester en flexion vers la paume, ils peuvent encore s'étendre sans causer trop de douleurs. La sensibilité est augmentée, le toucher et la piqûre donnent une sensation pénible excepté à la région interne du bras et de l'avant-bras où les réactions sont pour ainsi dire normales. Notons que sur le bras droit la sensibilité est parfaitement conservée.

Là où les réflexes étaient disparus jadis, avant l'intervention, ils existent maintenant exagérés. Il en est de même au membre inférieur où la réflectivité est notablement plus forte à gauche qu'à droite. On provoque même aisément la danse de la rotule et le clonus du pied . Le signe de Babinski est toujours difficile à mettre en évidence. Le diagnostic lointain s'impose donc quand même : lésion pyramidale avec spasme.

Or, voilà bientôt six semaines que nous suivons C... Quel sera son avenir morbide?

Nous avons assisté à une régression évidente de la paralysie du membre inférieur et même du membre supérieur. Peut-on espérer encore une amélioration?

D'une façon générale, six semaines après l'accident, les lésions de la moelle sont arrivées a un état qui change peu, mais ce n'est là qu'une règle générale. Il est probable que C... suivra cette règle. Nous assistons en effet, à une atrophie progressive des muscles de l'épaule. Le moignon osseux de l'épaule tend à percer le muscle qui s'atrophie. De plus ceux-ci ne réagissent plus normalement à l'excitation électrique. La couleur de la peau change sur le membre au niveau de l'avant-bras. Les doigts restent fléchis vers la paume de la main, tous caractères qui annoncent que le système nerveux ne règle plus la nutrition de cette région.

L'avenir du membre supérieur gauched e C... est donc gravement compromis.

L'est-il entièrement? Nous ne le pensons pas. Déjà nous avons observé des mouvements de flexions des doigts et de

l'avant-bras sur le bras. Peut-être quelques muscles de l'avant-bras et de la main, par une heureuse association fonctionnelle, peu à peu adaptée aux besoins, aideront-ils le blessé. Mais les plus grandes réserves doivent être faites sur la mobilité de l'épaule et son activité en général.

Il n'en est pas ainsi du membre inférieur qui s'est beaucoup amélioré. Mais s'il est capable de fournir une certaine marche et même un certain effort, la qualité du mouvement restera sans doute notablement modifiée, la démarche restera plus ou moins spasmodique.

Il importe donc au plus haut point d'établir la relation de cause à effet entre les coups reçus par C..., et son état actuel.

Avec les données que nous possédons, il est permis d'expliquer ce que nous avons observé. C... porte à la nuque, à gauche de la ligne médiane, une cicatrice verticale résultat d'une plaie à bords nets, due selon toute vraisemblance à un instrument tranchant.

Nous avons vu retirer de la 5e v. cervicale la pointe d'un couteau.

On conçoit qu'un coup de couteau porté de haut en bas, la tête de la victime légèrement fléchie, ait poussé la pointe sur le corps vertébral de la 5e cervicale où elle se serait brisée.

Du même coup la moelle cervicale aurait été sectionnée principalement dans son cordon latéral et antérieur et ainsi le blessé, avec des plaies en apparence bénignes aurait été victime d'une lésion grave de la moelle épinière.

Cet état comporte un trouble fonctionnel durable; l'incapacité de travail de C... peut être considérée comme permanente et partielle.

Ainsi donc le diagnostic et le pronostic forment un ensemble sur lequel se basent les conclusions.

CONCLUSIONS

1° C... Paul, Auguste, 28 ans, porte des cicatrices superficielles sans importance, désormais guéries et sans conséquences fonctionnelles appréciables;

2° Les plaies dont elles ont été la suite ont été causées par des instruments tranchants, selon toute vraisemblance, un couteau a été un de ces instruments, nous en apportons la pointe ;

3° En elles-mêmes ces plaies auraient laissé le blessé peu de temps dans l'incapacité de travailler,

Mais elles cachent une lésion plus profonde et grave. Celle-ci consiste en une lésion limitée de la moelle épinière cervicale au niveau de la 5e v. cervicale où la pointe du couteau est venue s'implanter.

Le désordre qu'a causé le coup de couteau dont C... a été victime laisse une paralysie durable. C... peut donc être considéré comme atteint d'une incapacité permanente partielle de travail.

Le 10 *juillet* 20.

Fiche d'électro-diagnostic pratiqué le 29 *juin* 20.

Diminution notable de l'excitabilité dans tous les territoires du membre supérieur gauche. Cette diminution est plus marquée à l'origine du membre qu'à son extrémité. Dans les muscles de la main elle présente son minimum.

Pas de réaction de dégénérescence.

Le 24 juillet, le malade sorti de l'hôpital depuis une quinzaine de jours peut circuler dans sa maison et dans le voisinage. Il ne marche cependant pas normalement, il fauche toujours, projetant son pied gauche en avant après l'avoir écarté du plan médian en lui faisant décrire

une sorte de demi-cercle. Toutefois dans ce mouvement, le genou se fléchit en partie, ce qui donne moins de raideur à la marche.

Les mouvements provoqués des diverses articulations du membre inférieur gauche sont tous possibles dans leur totalité et sans douleur. Si l'on étudie les réflexes tendineux en comparant les deux membres inférieurs, on constate qu'à gauche le rotulien est beaucoup plus marqué qu'à droite, de même l'achilléen. Le clonus du pied et la danse de la rotule sont toujours très nets, quant au reflexe plantaire, il paraît vouloir s'ébaucher en extension à gauche, alors qu'il était encore douteux le 6 juillet. L'attitude du membre supérieur, par contre, ne s'est pas améliorée. C... le porte toujours dans une écharpe. Si on le retire de celle-ci, son bras tombe le long du corps, l'avant-bras demi-fléchi, les doigts en demi-flexion également. Les mouvements de flexion des doigts sont encore en partie possibles, mais l'extension même provoquée ne peut se faire complètement et est douloureuse. Quelques mouvements spontanés de flexion et d'extension de l'avant-bras sur le bras sont possibles; ils n'ont toutefois pas l'amplitude normale, et deviennent douloureux si on veut la leur donner. Les réflexes sont plus vifs qu'à droite. Les mouvements de l'épaule sont nuls.

La face a repris son aspect normal; si la fente palpébrale est encore légèrement rétrécie à gauche, le myosis a complètement disparu et la joue a repris son modelé.

L'aspect extérieur ne s'est guère modifié, l'épaule gauche reste atrophiée et anguleuse. Le bras gauche l'est un

peu moins et au biceps on ne note qu'une différence de deux centimètres de circonférence au profit du bras droit A 30 centimètres environ de l'épine iliaque, la cuisse gauche aurait 4 centimètres de moins que la droite.

Au membre supérieur gauche, les troubles trophiques sont accentués; la peau est brillante, rosée et humide à la face palmaire de la main; la région d'extension de l'avant-bras et de la main prend, au contraire, un aspect brunâtre, sec et rugueux. Enfin au point de vue sensibilité, à droite elles paraissent toutes normales : tact, douleur, pression, vibrations. A gauche, nous ne notons en aucun point d'anesthésie, mais nous relevons une zone d'hyperesthésie au toucher léger (bout de papier) et à la douleur (piqûre d'épingle). Cette zone, large d'environ un travers de main, s'étend le long du bord externe du bras ayant comme limites approximatives : en haut la limite inférieure du deltoïde, en avant le bord externe de la saillie du biceps sous la peau; au niveau de la face externe du coude l'hyperesthésie, moins nette, paraît cependant exister, de même le long du bord radial de l'avant-bras. Au poignet enfin, l'hyperesthésie reparaît très nette dans une zone située à la face antérieure et ayant environ 5 centimètres de hauteur.

Nous avons déjà signalé la douleur provoquée par les mouvements forcés des diverses articulations du membre supérieur.

Le 4 septembre, nous retournons voir le malade. Il a pu reprendre un travail facile, où il est fréquemment debout, mais qui n'exige pas l'emploi de son bras gauche.

C..., vient à nous vivement, courant presque, c'est dire que la marche est devenue beaucoup plus facile. Dans ce mouvement, le genou se ploie facilement, toutefois le malade projette encore brusquement son pied en avant et ne reconnaît pas la même vigueur à sa jambe gauche qu'à la droite.

L'attitude du membre supérieur gauche ne s'est guère modifiée; il est toujours porté dans une écharpe, sinon le bras serait pendant le long du tronc, l'avant-bras en demi-flexion. Les mouvements de flexion et d'extension de pronation et de supination sont possibles dans une certaine limite, mais nous notons les mêmes douleurs si on veut les compléter. Troubles trophiques nets à la main et à l'avant-bras. Le malade se plaint spontanément que « sa main sue beaucoup ». Les réflexes sont toujours exagérés à gauche, tant au membre supérieur qu'au membre inférieur où la recherche du clonus du pied et de la danse de la rotule n'est jamais vaine. Le Babinski est aujourd'hui très nettement en extension alors qu'à droite on ne constate aucune réaction. Le médio-plantaire est également plus vif à gauche qu'à droite.

La fonte des muscles scapulaires gauches est très marquée. L'épine de l'omoplate marque un relief accentué entre les fosses sus et sous-épineuses qui se sont comme vidées de leur muscle. Le deltoïde est de plus en plus atrophié de même que le pectoral.

La recherche des troubles sensitifs nous donne toujours les mêmes résultats, c'est-à-dire, sensibilités normales du bras droit en tous points, sensibilités normales aussi

du bras gauche sauf dans une bande suivant le bord externe du membre depuis la partie inférieure du deltoïde jusqu'à l'extrémité inférieure du radius où l'on note de l'hyperesthésie, ainsi qu'à la face antérieure du poignet.

Notons enfin que la face a repris son aspect à peu près normal. Le myosis n'existe plus, il persiste seulement une légère diminution de la fente palpébrale gauche.

Le 9 octobre, un mois après le dernier examen et quatre mois après sa blessure, l'état de C... est le suivant.

La marche est non seulement possible, mais presque normale, n'ayant plus le caractère spasmodique qu'elle présentait encore il y a un mois. Le bras gauche pend normalement le long du corps, il n'est plus porté dans une écharpe. Les mouvements de l'avant-bras sont possibles et presque normaux. La face a repris ses caractères habituels : les fentes palpébrales sont égales, ainsi que les pupilles, les joues sont identiques.

Faisons déshabiller le malade.

Le membre inférieur gauche présente un aspect normal : pas d'atrophie, pas de troubles trophiques; aucun trouble des sensibilités tactile, douloureuse, thermique, vibratoire, à gauche ni à droite. Les réflexes rotulien et achilléen à gauche sont plus vifs que leurs homologues à droite. L'excitation du bord externe de la plante du pied provoque, à gauche, l'extension du gros orteil, reste sans réponse à droite. Le clonus du pied, la danse de la rotule ne peuvent être mis en évidence aujourd'hui. Ils étaient constants lors des examens précédents.

Au membre supérieur gauche, dès l'abord, l'observa-

teur est frappé par l'atrophie des muscles de l'épaule : deltoïde, sus et sous-épineux, grand pectoral même. Les mouvements du bras sur le tronc sont nuls. Par contre les mouvements de l'avant-bras sont redevenus possibles. La flexion et l'extension se font complètement. La pronation et la supination sont moins parfaits, mais leur achèvement provoqué n'est plus douloureux.

Les doigts sont en partie fléchis dans la main, leur extension ne peut se faire complètement et fait saillir les tendons fléchisseurs dans la paume de la main. La face palmaire de la main présente l'aspect rosé et brillant noté aux examens précédents; la transpiration y est abondante. La face dorsale est sèche et un peu rugueuse. En somme persistance des troubles trophiques à ce niveau.

Il nous est impossible aujourd'hui de mettre en évidence la zone d'hyperesthésie relevée aux précédents examens. Toutes les sensibilités nous paraissent normales à droite et à gauche.

Il nous a paru intéressant de faire quelques recherches concernant la tension artérielle, et nous avons noté les résultats sur les graphiques ci-joints :

BRAS GAUCHE

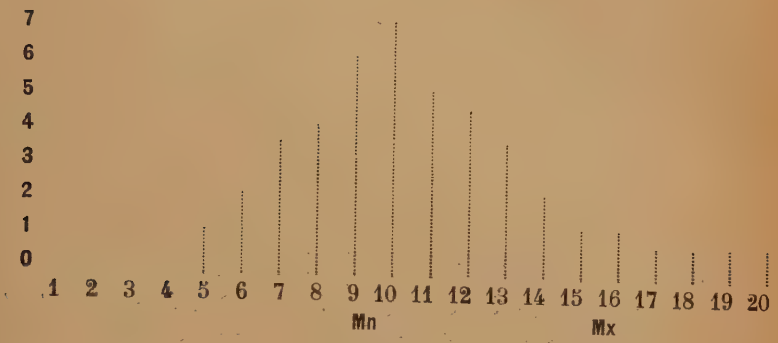

au repos

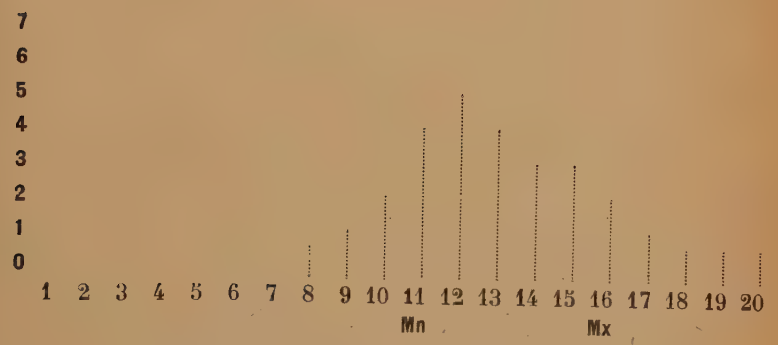

pendant l'immersion dans l'eau froide

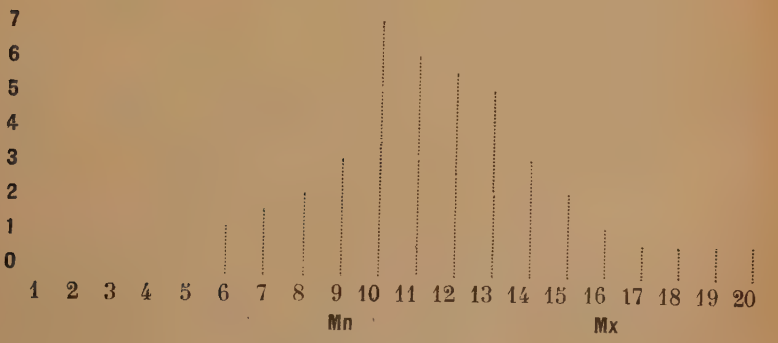

après la marche

BRAS DROIT

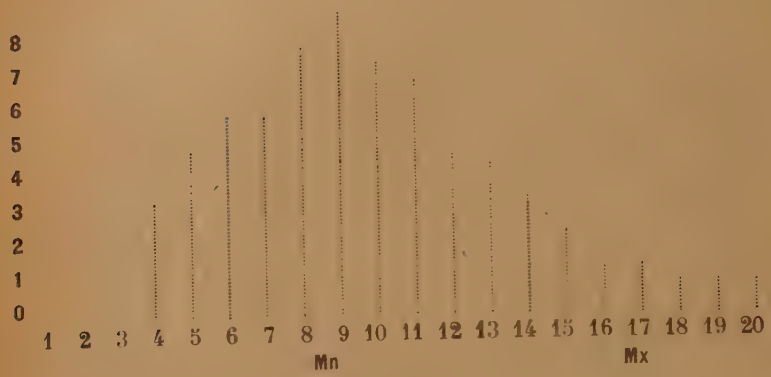

au repos

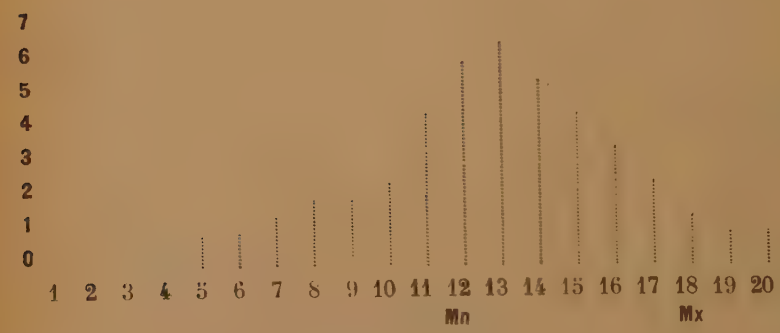

dans l'eau froide

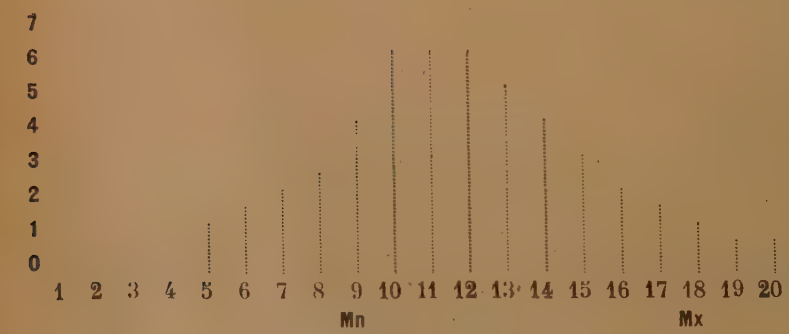

après la marche

1°) Au repos:

La tension maxima est de	17 à droite	et de	16 à gauche.
La tension minima est de	8 à droite	et de	9 à gauche.
Écart entre Mx et Mn de	9 à droite	et de	7 à gauche.
Oscillations Maxima	8 à droite	et de	7 à gauche.

2°) Nous faisons plonger les pieds du malade dans l'eau froide :

La tension Mx monte à	18 à droite	et à	17 à gauche.
La tension Mn —	12 —	—	11 —
Ecart	6 —	—	6 —
Oscillations les plus grandes	8 —	—	7 —

3°) Après l'effort. Marche à vive allure pendant 20 minutes :

La tension Mx est de	18 à droite	et de	16 à gauche.
La tension Mn —	9 —	—	9 —
Ecart	9 —	—	7 —
Oscillations	7 —	—	7 —

De ces examens nous pouvons tirer les conclusions suivantes :

1° Au repos : léger état de vaso-constriction de la radiale gauche ;

2° Dans l'eau froide : vaso-constriction réflexe plus marquée à droite qu'à gauche;

3° Après l'effort : la tension s'élève à droite mais reste stationnaire à gauche.

En résumé, troubles vaso-trophiques nets.

Electro-diagnostic pratiqué le 14 octobre 1920.

Diminution marquée de l'excitabilité à la racine du

membre supérieur gauche. Le deltoïde répond à peine à une excitation même forte.

Cette diminution est de moins en moins marquée au fur et à mesure que l'on se rapproche de l'extrémité du membre. C'est ainsi que le fléchisseur propre du pouce répond à peu près normalement.

Pas de réaction de dégénérescence.

Pas de différence notable entre les examens du 29 juin et du 14 octobre.

DIAGNOSTIC

La pointe du couteau a été retrouvée logée dans le corps de la 5e vertèbre cervicale qui correspond, nous le savons, à l'origine de la 6e paire cervicale. Une section complète de la moelle à ce niveau aurait entraîné l'anesthésie et la paralysie de toute la région du corps innervée par la partie de la moelle située au-dessous de ce point et nous aurions assisté à une paralysie complète des quatre membres, avec troubles des sphincters, formation rapide d'escharres, etc. et sans doute, mort à brève échéance.

Ce n'est pas notre cas.

Une hémi-section de la moelle nous donne un ensemble de troubles bien connus depuis Brown-Sequard et se caractérisant par : 1° Du côté de la lésion.

De l'hyperesthésie pour tous les modes de sensibilité superficielle, une zone d'hyperesthésie étroite, transversale faisant suite aux régions hyperesthésiées et située au-dessus d'elles.

Enfin une nouvelle zone hyperesthésique surmontant la précédente.

La perte du sens musculaire, la diminution ou l'abolition de la sensibilité osseuse.

Une hémi-paraplégie ou une hémiplégie (suivant le siège en hauteur de la lésion), de l'élévation de la température, des troubles respiratoires lorsque la lésion siège dans la région cervicale.

2° Du côté opposé à la lésion :

Une anesthésie superficielle totale (tact, douleur, température) dans la région correspondant aux parties paralysées de l'autre côté.

De l'intégrité des sensibilités profondes (sens musculaire, sensibilité osseuse).

Une bande étroite d'hyperesthésie légère au-dessus de la zone anesthésique de l'intégrité parfaite de la motilité.

« Pierre Marie. »

En résumé, hémiplégie avec anesthésie croisée.

Plus particulièrement chez notre malade, nous devrions, s'il avait une hémi-section de la moelle dans la zone d'origine de la 6e paire cervicale, assister à une hémiplégie gauche totale, atteignant même en partie les muscles long du cou et scalènes qui reçoivent leur innervation de la 5e paire cervicale, mais aussi en partie de la 6e. L'hyperesthésie existerait à gauche et ferait contraste avec une anesthésie totale du côté droit.

Est-ce notre cas? Non. Nous avons bien une hémiplégie gauche (avec même une légère hyperesthésie douloureuse), encore qu'elle ne présente pas tous les carac-

tères voulus. Mais du côté opposé à la lésion pas de trace d'anesthésie. Toutes nos interrogations des sensibilités superficielles et profondes nous ont montré que C.... percevait normalement à droite toutes les excitations, tact, douleur, température, vibrations. Dans ces conditions, nous ne pouvons pas dire qu'il y ait une hémi-section complète de la moelle.

Nous pouvons même affirmer que celle-ci est intacte dans son cordon postérieur en raison du manque de troubles de la sensibilité. Par contre les troubles moteurs : d'abord hémiplégie flasque avec suppression des réflexes; puis retour de quelques mouvements, en particulier au membre inférieur, mais gardant une allure spasmodique nette avec exagération des réflexes, nous fait affirmer une lésion du cordon antéro-latéral.

A quelle hauteur siège cette lésion?

Les troubles moteurs portent surtout sur les mouvements de l'épaule, et nous avons remarqué que l'atrophie musculaire était surtout accentuée au deltoïde (s'il ne réagit plus à l'excitation électrique, c'est qu'il a disparu presque complètement) aux sus et sous-épineux, au grand pectoral, muscles sous la dépendance des 5e et 6e paires cervicales.

Mais nous avons aussi relevé des troubles oculo-pupillaires à gauche. Au lendemain de sa blessure, le malade présentait un myosis des plus nets, la fente palpébrale était rétrécie, la joue aplatie. Cet ensemble constitue le syndrôme de Claude Bernard-Horner, plus récemment étudié par Mme Déjerine-Klumpke qui, récemment encore

(*Presse Médicale* du 25 septembre 1920) disait : « Les phénomènes oculo-pupillaires, le syndrôme de Claude Bernard-Horner, myosis, enophtalmie, rétrécissement de la fente palpébrale par atteinte du centre cilio-spinal ou des racines qui livrent passage aux fibres qui en émanent, constituent en effet un excellent signe de diagnostic pour situer la hauteur d'une lésion médullaire ou radiculaire. »

C'est dans cette région en effet que se trouve le centre cilio-spinal. Les fibres excitatrices oculo-pupillaires sortent de la moelle par la 8e cervicale et surtout par la première dorsale, se rendent par un ramus communicans au ganglion cervical inférieur et remontent de là, par le cordon sympathique cervical, jusqu'au globe de l'œil.

Dans le cas présent, le syndrôme fut passager. Il s'est vite atténué pour disparaître finalement.

Si nous rapprochons ces faits des troubles musculaires et de la présence dans le corps de la 5e cervicale de la pointe du couteau, nous pouvons conclure à une lésion des cordons antéro-latéraux de la moelle au niveau de la 6e paire cervicale et des paires sous-jacentes 7e et 8e cervicales.

Pourquoi ne discutons-nous pas la possibilité d'une lésion simplement radiculaire et non médullaire? L'hémiplégie qui suivit immédiatement la blessure et les troubles relevés au membre inférieur tranchent la question et affirment la lésion médullaire.

DISCUSSION CLINIQUE

L'hémiparaplégie avec anesthésie croisée n'est guère connue que depuis Brown-Séquard (*Journal de physiologie*, 1863). Quelques faits de troubles analogues se trouvaient consignés dans l'ouvrage d'Ollivier (De la moelle épinière et de ses maladies (1823). Une observation remarquable est rapportée par Boyer (Traité des maladies chirurgicales, tome VII, page 9). Plus près de nous Gendron (thèse de Paris, 1913) apportait une contribution au diagnostic des lésions médullaires en hauteur. Pierre Marie, dans la « Pratique Neurologique », Brissaud, Pinard, Reclus dans la « Nouvelle pratique médico-chirurgicale », et de nombreux auteurs apportaient leur contribution à cette étude.

Mais c'est surtout pendant et depuis la guerre qu'il a été donné aux neurologistes de pouvoir, parmi tant d'autres blessures, étudier les plaies de la moelle, préciser les divers accidents consécutifs et établir leur pronostic.

Le syndrôme de Brown-Séquard est souvent noté par les auteurs. C'est ainsi que le 5 novembre 1914, M. Roussy présente à la société de neurologie l'observation d'un malade atteint d'un syndrôme de Brown-Séquard classique à la suite d'une blessure, par balle de fusil, du ren-

flement cervical. La balle est retrouvée dans le corps de la quatrième cervicale.

MM. Mouzon et Paulian présentent à la société de neurologie, le 4 novembre 1915, un blessé chez qui une balle de shrapnell, entrée entre les deux yeux, est venue se loger sur la face latérale du corps de la troisième vertèbre cervicale. Il y a anesthésie et atrophie musculaire dans le domaine de la troisième cervicale à droite, hémiplégie spinale avec syndrôme de Brown-Sequard.

A cette même date, MM. Dejerine et Mouzon présentent un blessé chez lequel une balle, entrée par la racine du nez, traverse le corps de la troisième cervicale et va comprimer la moelle, causant d'abord une hémiplégie, puis une monoplégie du bras droit. L'amélioration se fit par tranches radiculaires de bas en haut. Hemi-anesthésie croisée avec, du côté de la lésion, perte des sensibilités profondes, et intégité des superficielles.

M. de Lapersonne présente également un cas de lésion médullaire cervicale par balle enfonçant la lame de la 7e cervicale et déterminant le syndrôme classique de Claude Bernard-Horner.

Le 2 mars 1916, MM. P. Marie et Foix étudient les troubles des réactions électriques dans les sections incomplètes de la moelle. L'abolition des réflexes ne signifie pas toujours interruption complète de la moelle. Dans les sections incomplètes graves, l'excitabilité électrique peut diminuer jusqu'à l'abolition complète, principalement dans le domaine du sciatique poplité externe avec abolition des réflexes rotulien et achilléen, des réflexes plan-

taires et substitution de la flexion à l'extension de l'orteil.

A la Société Médicale des Hôpitaux, le 20 juillet 1917, MM. Guillain et Barré apportent une étude sur 225 cas de plaies de la moelle observés au centre neurologique d'une armée. La section anatomique totale est relativement rare. Quinze fois sur 138 autopsies.

Les lésions radiculaires cervicales avec atteinte médullaire légère sont fréquentes, et comme l'a très justement montré M. Pierre Marie, ont un pronostic relativement favorable.

Dans cette série, ils ont observé neuf cas, seulement, se traduisant par un syndrôme de Brown-Séquard et tous les blessés qui ont présenté ce symptôme ont survécu et ont pu être évacués.

MM. Guillain et Barré, encore, ont publié différentes études sur la question :

Le 9 novembre 1916, dans la *Presse Médicale* : Les Plaies de la moelle épinière par blessures de guerre ;

Le 20 juillet 1917, dans les *Bulletins et Mémoires de la Société Médicale des Hôpitaux de Paris* : Les Plaies de la moelle épinière par blessures de guerre (note complémentaire) ;

En mars-avril 1917, dans les *Annales de Médecine* : Etude anatomo-clinique de quinze cas de section totale de la moelle, suivie, en 1919, de l'étude d'un seizième cas.

Nous nous servirons de leur étude, si précise et si détaillée, portant sur 225 cas de lésions médullaires pour recherche en quoi le cas que nous avons eu l'occasion d'observer, suit les règles que MM. Guillain et Barré ont pu établir et par quels point il s'en éloigne.

« Les grandes douleurs primitives sont très rares et s'observent surtout dans les lésions incomplètes de la moelle par esquilles osseuses compressives ou dans les lésions irritatives radiculaires, spécialement au niveau des racines cervicales et lombo-sacrées. » Notre malade n'accusait pas de grandes douleurs subjectives, n'a pas perdu connaissance et se trouvait dans un état de shock très peu accentué.

« La paraplégie (MM. Guillain et Barré ont pris comme type clinique une blessure médullaire de la région dorsale moyenne) est en général complète. » C... a été immédiatement frappé d'hémiplégie absolue. Bras et jambe étaient incapables du moindre mouvement actif et retombaient inertes sur le lit, dès que la main qui les avait soulevés venait à les lâcher.

« Le tonus musculaire, durant les premiers jours, ne paraît pas modifié,... mais au bout d'un temps souvent très court, l'amyotrophie apparaît et une diminution de consistance très appréciable est constatable. » Là encore C... suit la règle : moins de huit jours après l'agression, les muscles de l'épaule présentent une atrophie très marquée, l'épaule gauche devient osseuse quand la droite reste charnue.

« Les réflexes dans les plaies de la moelle méritent d'être étudiés avec détails, car l'on sait à combien de discussions cette question a donné lieu. »

« Les réflexes tendineux, réflexe rotulien, réflexe achilléen, réflexe médio-plantaire sont abolis. » Là nous notons une certaine différence. Les réflexes sont abolis

au membre supérieur. Au genou, au contraire, le tendon rotulien réagit, ainsi que le tendon d'Achille. Et dans la suite, cette différence s'accentuera, le rotulien et l'achilléen à gauche devenant nettement plus vifs qu'à droite. Pourquoi cette différence, c'est que MM. Guillain et Barré envisagent le cas de section complète soit anatomiquement soit physiologiquement par hémorragie ou dégénérescence secondaire rapide. « Le réflexe cutané plantaire peut se présenter sous différentes modalités. » Il peut être aboli, ou bien le gros orteil se fléchit seul, ou bien il se fléchit alors que les petits orteils s'étendent, etc. Chez C... nous n'avons d'abord aucune réponse à l'excitation soit du bord interne, soit du bord externe de la plante du pied. Mais, peu à peu, au cours des examens successifs, nous avons vu s'installer un réflexe cutané plantaire de plus en plus nettement en extension. Donc, notre cas s'écarte là nettement de la règle formulée : « au sujet de l'évolution du réflexe cutané plantaire, nous dirons enfin que dans les sections médullaires, nous n'avons jamais vu, durant la période de temps où nous avons pu examiner nos blessés, un réflexe cutané plantaire en flexion devenir secondairement en extension ». Pourquoi cette différence? MM. Guillain et Barré ont pu observer « 225 cas de plaies vraies ou supposées de la moelle et de paraplégies traumatiques; 138 de ces blessés sont morts » et la survie maxima qu'il leur a été donné d'observer a été de 57 jours dans une lésion du 8e segment dorsal. C... a été atteint beaucoup moins grièvement, il ne s'est produit aucune infection locale, ni méningée; ce n'est que

le 24 juillet, c'est-à-dire environ deux mois après la blessure, que le réflexe « paraît s'ébaucher en extension », il est encore peu net: il ne sera constaté nettement en extension que lors d'un examen pratiqué le 4 septembre, c'est-à-dire cent jours après sa blessure; et enfin, la lésion médullaire n'a été que partielle, même légère, ainsi que permet de l'affirmer l'évolution heureuse de la paralysie, et alors nous nous retrouvons d'accord avec MM. Guillain et Barré : « Quant au réflexe cutané plantaire en extension, il est exceptionnel; nous pouvons presque dire que ce signe, quand il existe, permet d'affirmer qu'il n'existe pas de section anatomique ou physiologique de la moelle. » Ils en font même un élément de pronostic favorable, fait confirmé dans le cas présent, lorsqu'ils disent : « Il vaut beaucoup mieux, au point de vue du pronostic, constater chez un blessé de la moelle le réflexe cutané plantaire en extension que le réflexe en flexion ou le réflexe aboli. »

« Dans les sections incomplètes de la moelle, les symptômes moteurs et sensitifs sont fréquemment semblables à ceux observés dans les sections complètes; toutefois, si la lésion est peu profonde, l'abolition des sensibiltés peut ne pas être absolue et globale... » Chez C..., nous n'avons jamais constaté d'anesthésie dans la partie droite du corps, non plus que des troubles des sensibilités thermique et vibratoire; lors des premiers examens seulement, une certaine hyperesthésie est relevée sur le bras gauche.

L'examen électrique montre une conservation de l'excitabilité qui n'est limitée que par l'atrophie très marquée

des muscles, en particulier du faisceau antérieur du deltoïde.

Les troubles trophiques se sont montrés assez rapidement à l'avant-bras gauche, et nous avons signalé les troubles vaso-trophiques décelés par l'étude de la tension artérielle.

Les symptômes généraux ont été réduits au minimum, et ne sauraient être comparés à ceux présentés par les grands blessés de MM. Guillain et Barré.

ÉVOLUTION

Immédiatement après l'agression, notre blessé présente une hémiplégie gauche totale avec syndrôme de Claude Bernard-Horner, mais sans syndrôme de Brown-Séquard. L'absence de celui-ci, la présence de celui-là, font faire le diagnostic de la lésion en profondeur et en hauteur.

La radiographie vient le confirmer. L'opération vient supprimer l'action irritante et persistante de la lame de couteau.

Peu à peu l'état du malade se modifie : les réflexes supprimés au membre supérieur s'y montrent bientôt au contraire exagérés, pendant qu'au membre inférieur, l'excitation de la face plantaire du pied, qui restait d'abord sans réponse, donne de plus en plus nettement l'extension du gros orteil, et que s'installent le clonus du pied et la danse de la rotule. Cette spasmodicité, jointe à l'atrophie marquée des muscles de l'épaule nous fait affirmer une lésion du faisceau pyramidal et de la corne antérieure.

A la face, le myosis disparaît, le rétrécissement de la fente palpébrale s'atténue, la joue reprend son modelé. Après la suppression brusque des fibres provenant du

centre cilio-spinal, il se fait une suppléance, une association fonctionnelle des muscles de l'œil qui rétablissent l'état normal.

Quatre mois après sa blessure, C... présente une marche presque normale (le Babinski reste en extension), sa main et son avant-bras gauches fonctionnent relativement bien. Mais les mouvements de l'épaule sont nuls et l'atrophie y est très marquée. La paralysie se rapproche sensiblement du type Duchenne-Erb.

Cette évolution nous montre combien il convient d'être prudent dans le pronostic d'une lésion médullaire partielle. Il faut prévoir ce qu'il y a de définitif dans la paralysie et ce qui est susceptible d'une amélioration relative.

CONCLUSIONS

Trois facteurs ont concouru à fixer le diagnostic :

Le syndrôme de Claude Bernard-Horner;

La radiographie qui nous a découvert de façon inattendue, l'agent vulnérant;

Les troubles objectifs relevés dans le domaine du faisceau pyramidal.

La justice a été appelée à se prononcer. Elle a reconnu non seulement la culpabilité de l'agresseur en le condamnant à trois ans de prison, mais aussi sa responsabilité dans les conséquences définitives de la blessure en l'obligeant à verser à sa victime une somme de 1.500 francs, plus une rente viagère de 600 francs.

Vu :
Le Doyen,
H. ROGER.

Vu le Président,
CH. ACHARD.

Vu et permis d'imprimer
Le Recteur de l'Académie de Paris,
L. APPEL